Aus der Chirurgischen Universitätsklinik zu Göttingen
Direktor: Professor Dr. R. Stich

# Ergebnisse der Behandlung des muskulären Schiefhalses

Dissertation

zur Erlangung des Doktorgrades
der Medizinischen Fakultät der Georg-August-Universität
zu Göttingen

vorgelegt am 29. Mai 1940

von

**Agnes Glaubitz**
aus Hannover

GÖTTINGEN 1940
BUCHDRUCKEREI FERDINAND PIEPER / WEENDE-GÖTTINGEN

Dekan: Professor Dr. Stich
Berichterstatter: Dozent Dr. med. Herlyn
Mitberichterstatter: Professor Dr. R. Stich

---

Tag der mündlichen Prüfung: 24. September 1940

Meinen Eltern!

Digitized by the Internet Archive
in 2026

https://archive.org/details/IA40154001_0390

Das Krankheitsbild des Schiefhalses ist seit langem bekannt. Von Kader (1) und Bauer (2) haben wir ausgezeichnete Darstellungen der Geschichte über dieses Leiden. Der Name des „Caput obstipum" ist bereits von Horaz in seiner Erbschleichersatyre gebraucht worden, wie uns Nikolaus Tulpius (3) berichtet. Weiter wird unter anderem von Alexander dem Großen berichtet, daß seine Büste im salle de la Pallas de Veletri einen ausgesprochenen Schiefhals zeigt. Allerdings ist nicht in allen diesen Aufzeichnungen etwas darüber gesagt, um welche Formen von Schiefhals es sich gehandelt hat. Der Grund für die Ausbildung eines Caput obstipum kann verschiedene Ursachen haben. Wir unterscheiden heute folgende Formen:

1. muskulärer Schiefhals (meist angeboren)
2. funktioneller Schiefhals (z. B. bei Astigmatismus, Strabismus, Ohrerkrankungen, Adenotomie, Kropf)
3. rheumatischer Schiefhals
4. neurogener Schiefhals
5. dermatogener Schiefhals
6. desmogener Schiefhals
7. ossaler Schiefhals
8. Schiefhals durch Tumoren, z. B. Spindelzellsarkom
9. Schiefhals bei spondylitischer Erkrankung der Halswirbelsäule
10. Schiefhals bei Rotationsluxationen

Unter diesen Formen finden wir den muskulären Schiefhals bei weitem am häufigsten. Zwar im ganzen gesehen ist das Caput obstipum musculare keineswegs eine sehr häufige Erkrankung. Hoffa (4) berichtet, „daß unter 1444 Mißbildungen nur 0,49 % Schiefhals zu beobachten gewesen sei, andere Autoren wie Schanz und Rosenfeld kommen auf 0,9—0,96 %, Dollinger fand 2 %".

Ein Grund dafür, daß der muskuläre Schiefhals so frühzeitig in der Geschichte der Medizin das Interesse der Ärzte hervorgerufen hat, liegt wohl darin, daß das klinische Bild so überaus eindrucksvoll ist. Der Muskel, der auch nach unserer heutigen Auffassung die Schuld an der Verbildung trägt, der M. sternocleidomastoideus, hat normalerweise die Aufgabe, den Kopf nach der entgegengesetzten Seite zu wenden. Beim Bilde des muskulären Schiefhalses ist der Muskel ein-

seitig erkrankt und der Kopf nach der kranken Seite gebeugt, das Kinn nach der gesunden Seite gedreht und leicht gehoben. Der erkrankte Muskel ist verkürzt und springt schon in der Ruhestellung deutlich als derber Strang hervor. Häufig zeigt die Halswirbelsäule eine Skoliose und zwar liegt die Konkavität auf der Seite der Muskelerkrankung. Besonders bei älteren Fällen findet man eine entsprechend ausgleichende Skoliose der Brustwirbelsäule. Ebenso fällt bei vielen Fällen eine Ungleichheit des Gesichtes auf, sowohl eine Unterentwicklung der der kranken Seite entsprechenden Gesichtshälfte, als auch eine Skoliose der Mittellinie des Gesichts mit der Konvexität nach der gesunden Seite hin. Witzel (5) spricht geradezu von einer Skoliosis capitis. Makroskopisch findet man nach Voelcker (6) Verkürzung des M. sternocleidomastoideus, sehnige Entartung, Strangbildung, Verdickung der Gefäßscheide, mikroskopisch Verbreiterung des interstitiellen Gewebes, bei vorgeschrittenen Fällen Zeichen des Verfalls, Verschmälerung und Kernvermehrung der Muskelfasern.

a) **Entstehung:**

Über die Ätiologie der Schiefhalserkrankung sind eine überaus große Anzahl von Arbeiten erschienen. Kader (7) hat bereits 301 Arbeiten festgestellt. Es seien hier nur die wichtigsten Theorien angeführt. Bereits Strohmeyer (8) brachte die Erkrankung in Zusammenhang mit schweren Geburten, vor allem sollte die Steißgeburt dafür verantwortlich gemacht werden. Die Anschwellung des M. sternocleidomastoideus wurde nicht als Strangverdickung aufgefaßt, sondern da sie besonders im unteren Drittel zu erkennen ist als Haematom und somit als Geburtsverletzung bei schweren Geburten. Durch die Heilung der Verletzung sollte eine Verkürzung hervorgerufen werden. Diese Anschauung der Entstehung wurde zeitweise durch Petersen (9) erschüttert, der betonte, daß Muskelrisse mit glatter bindegewebiger Narbe heilen können, ohne eine Schrumpfung hervorzurufen. Diese Ansicht wurde von Voelcker (10) durch Versuche an Kaninchen bestätigt, der feststellte, daß Muskelverletzungen vollständig heilen können; die Narben werden mit Muskelgewebe ausgefüllt, auch bei Nervenverletzung tritt keine fibröse Entartung ein, die der beim Caput opstipum gleich wäre. Aber Petersen drang mit seiner Auffassung nicht durch, da auch andere Autoren wie von Volkmann, Witzel, v. Vonck, Beely und die Bergmann'sche Klinik für die Auffassung von Strohmeyer eintraten. Dann vertrat Mikulicz (11) eine neue Anschauung, die besagte, daß die Rißstelle des Muskels auf hämatogenem Wege infiziert würde. Die Folge sollte eine chronische Myositis sein. Aber für diese Entzündung konnten weder Mikulicz noch sein Schüler Kader einen Bakteriennachweis er-

bringen. Köster (12) schlägt deshalb vor, von einer Dystrophia fibrosa zu sprechen, da die entzündliche Natur nicht erwiesen ist. — Andere Autoren wie Pincus (13) wollen Umschlingungen der Nabelschnur oder wie Golding Bird (14) einen Bildungsfehler des Zentralnervensystems verantwortlich machen. Voelcker hat genaue Untersuchungen an neugeborenen Schiefhalskindern angestellt. Hierbei fand er in vielen Fällen auf der erkrankten Seite eine Grube zwischen Unterkieferwinkel, Proc. mastoideus und Ohrläppchen, also in der Gegend, die dem oberen Teil des M. sternocleidomastoideus entspricht. Daneben beobachtete er oft eine eigenartige Faltung der Ohrmuschel. Auf Grund genauer Untersuchungen stellte er bei den Kindern kurz nach der Geburt fest, daß sie bei der durch den Schiefhals bedingten Zwangshaltung eine eigenartige Ruhelage einnahmen und zwar fügte sich die Schulter der erkrankten Seite genau in die Grube unter dem Ohr ein. Er schloß daraus auf eine Zwangshaltung in utero. Die Erkrankung ist also nach Voelcker (10) eine intrauterine Belastungsdeformität.

Diese Anschauung wurde noch von Warnekros (15) und Sippel (16) bestätigt, die durch Röntgenaufnahmen von Schwangeren kurz vor der Geburt bereits in utero einen Schiefhals diagnostizierten. Ob nun für die Zwangshaltung ein Raummangel durch zu geringe Fruchtwassermenge oder abnorme Formen des Uterus (arcuatus, bicornis), Tumoren in der Umgebung des Uterus oder eine Gürtelplacenta verantwortlich zu machen ist, ist nicht in jedem Fall zu klären. Sippel weist auf den Zusammenhang zwischen Beckenendlagen und Caput obstipum und auf die Tatsache hin, daß in diesen Fällen der kindliche Kopf frei beweglich im Fundus uteri steht und somit die Gefahr der Abknickung größer ist als bei Schädellagen. Das Vorkommen des Schiefhalses bei Schädellagen will er dadurch beweisen, daß vorher eine Schräg- oder Querlage bestanden haben kann. Als weitere Beweise für den Raummangel in utero werden von Sippel 2 Fälle von Zwillingen berichtet, in denen alle 4 Kinder Schiefhälse aufwiesen. Aber auch bei Extrauteringravidität im 4.—5. Monat beschreibt Voelker (10) einen beginnenden Schiefhals. Sippel erklärt die Entwicklung der Erkrankung von dem Augenblick an für möglich, wo der Fötus den Uterus voll ausfüllt und Druckwirkungen auftreten.

Die Degeneration des Muskels erklärt Voelcker (10) nach den Untersuchungen von Volkmann, Vollert und Leser als ischämische Muskellähmung. Der M. sternocleidomastoideus wird in der Regel von 2 kleinen Arterien versorgt, die in seinem oberen Teil eintreten, eine kommt aus der Art. carotis externa oberhalb der Art. lingualis und die andere aus der Art. thyreoidea superior. Zwischen beiden zieht der Nervus accessorius in den Muskel. Wichtig ist die Tatsache, daß in den unteren Abschnitt des Muskels keine Nerven und Gefäße

eintreten. Voelcker vertritt nun die Anchauung, daß durch die Zwangshaltung in utero eine Kompression der Gefäße eintritt, die zum Bilde der Ischämie des Muskels führt. Jedenfalls ist auch heute die Frage der Ätiologie noch nicht restlos geklärt.

b) **Operationsverfahren:**

Mit der Behandlung des muskulären Schiefhalses hat man sich schon sehr frühzeitig befaßt. Es besteht heute kein Zweifel mehr darüber, daß die operative Behandlung bessere Endergebnisse zeitigt als die konservative. Allerdings besteht keine einheitliche Ansicht über die Operationsmethode. Wir kennen heute praktisch folgende Arten:

1. subkutane Durchschneidung des Muskels (Strohmeyer)
2. offene Durchschneidung des Muskels (v. Volkmann)
3. Exstirpation des Muskels (Mikulicz)
4. verschiedene plastische Operationen (Wullstein, Föderl, Bayer, Möhring, Gaudier).

Zur Vervollständigung der Geschichte der Schiefhalsoperation ist zu bemerken, daß Gürleth (17) nach einem von Charles Severn 1839 gedruckten Manuskript von Marktschreiern berichtet, die zwischen 1648—1679 schiefe Hälse schnitten und zwar nach der Art der Tenotomie mit anschließendem Redressement. Ebenso wurden von van Minnius und van Roonhuysen (18) bereits Schiefhalsoperationen ausgeführt. Sharp (19) hat sogar ein besonderes Schermesser angegeben.

Strohmeyer (20) hat dann 1834 die Methode der subkutanen Durchschneidung am unteren Ende des Muskels angegeben, deren Vorteil darin besteht, daß nur eine kleine Narbe entsteht, aber die Gefahr der Verletzung der Vena jugularis mit dem Tenotom wiegt diesen Vorteil nicht auf. Außerdem können leicht einige Muskelfasern bei der Durchtrennung übersehen werden und so die Möglichkeit für Rückfälle bilden. Es ist eben, wie Bauer (21) sagt, eine Operation im Dunklen. Trotzdem hat diese Methode noch heute ihre Anhänger.

Strohmeyer lehrte aber auch schon, daß der Tenotomie unbedingt eine orthopädische Nachbehandlung folgen müßte. Er wandte ein von ihm angegebenes Schrägbrett an.

Die Methode, die heute wohl am häufigsten ausgeübt wird, ist die offene Durchschneidung des Muskels an seinem unteren Ende nach v. Volkmann (22). Sie war erst möglich nach Einführung der Asepsis. Wichtig ist bei dieser Operation die anschließende Nachbehandlung, denn die Muskeldurchtrennung ist nach Lorenz (23) nur eine vorbereitende Maßnahme. So verlangt Lorenz bereits in der Nar-

kose ein modellierendes Redressement. Allerdings ist darauf zu achten, daß die Trachea nicht verletzt wird. Im Anschluß an die Operation wird der Kopf in Überkorrektur nach der gesunden Seite hin in einem Stärkebinden- oder Gipsverband fixiert. Er soll vor allem dazu dienen, bei der nun folgenden Wundheilung eine Vereinigung der durchtrennten Muskelfasern zu verhindern. Nach 8—14 Tagen soll der Verband abgenommen werden und nun soll mit der orthopädischen Nachbehandlung begonnen werden. Sie hat nach Hoffa und Lorenz (24) zu bestehen in:

1. Kräftigung und Massage der Halsmuskeln
2. Suspensionsübungen in einer Kopfschwinge
3. aktiven Bewegungsübungen
4. nachts Tragen eines Korsetts mit Kopfstütze.

ad 1. Unter Halsmuskeln versteht Hoffa neben den Mm. sternocleidomastoidei, die Mm. trapezii, die Mm. splenii und schließlich die Nackenmuskeln.

ad 2. An redressierenden Apparaten ist eine große Anzahl erfunden worden. Bauer (25) zählte 1913 bereits 57 Erfinder.

Als etwas modifizierte Operationsmethode führt Lange (26) die offene Durchschneidung des Muskels an seinem oberen Ende durch. Als Begründung führt er an, daß der Muskel in der Mitte meist mit der tiefen Halsfascie und dadurch mit der Wirbelsäule verwachsen ist. Also würde eine Durchschneidung am unteren Ende nach seiner Ansicht keine Entlastung bringen. Außerdem hält er den kosmetischen Erfolg für besser, da keine unschöne Grube entsteht, die noch dazu den Verdacht auf Skrofulose erwecken könnte. Lorenz (27) hält gerade das Umgekehrte für sinnfällig, zu dem ist bei der Operation nach Lange auf Grund der anatomischen Verhältnisse die Gefahr der Verletzung des N. accessorius und des N. facialis nicht außer Acht zu lassen.

Um Rückfälle auszuschließen, hat Mikulicz (28) besonders bei schweren Fällen vorgeschlagen, den Muskel zu exstirpieren. Er ging davon aus, daß die einfache Durchschneidung nicht genügt, da auch die fasciale Hülle miterkrankt ist, ebenso die Gefäßscheide und der vordere Rand des M. trapezius. Nach seiner Auffassung wird die Halskulisse nicht gestört. Als größten Vorteil führt Bauer (29) an, daß meistens keine monatelange Nachbehandlung zu erfolgen hat, dadurch fehlt allerdings die Ausgleichung der Cervicalskoliose. Außerdem ist nicht zu übersehen, daß die Operation von einem größeren Längsschnitt aus erfolgen muß, der wohl kosmetisch nicht eine gleich günstige Narbe wie bei der offenen Durchschneidung ergibt. Billroth (30) hat gesagt, es entsteht ein Loch.

Die plastischen Operationen bieten auch keine Gewähr für Rückfallsfreiheit. Sie verlängern entweder den Muskel nach der Art der Verlängerung der Achillessehne (Föderl (31), Möhring (32)) oder sie verkürzen außerdem noch den überdehnten gesunden Muskel der anderen Seite (Wullstein (33)). Die letzte Operation soll zugleich das Collum obstipum durch aktiven Zug verbessern. Störend wirken in diesem Fall die 2 Hautnarben. Im übrigen haben sich diese Methoden nicht eingebürgert.

---

# I.

Der Zweck dieser Arbeit ist es nun, die Ergebnisse von 145 Fällen, die in der Chirurgischen Universitäts-Klinik Göttingen in den Jahren 1912—1939 an muskulärem Schiefhals operiert sind, zu untersuchen und festzustellen, welche Erfolge die hier angewandte Operationsmethode und die Nachbehandlung im Endergebnis gezeitigt hat.

**Operationsverfahren.**

Die Prüfung der Krankengeschichten ergab, daß die Operation der Wahl in fast allen Fällen die offene Durchschneidung des Muskels an seinem unteren Ende war, verbunden mit einer Resektion einiger Zentimeter entarteten Muskelgewebes. Nur in 16 Fällen war eine einfache Durchtrennung vermerkt.

Bei 1 Patienten wurde im Jahre 1913 der Muskel exstirpiert.

Anschließend wurde bei 83 Fällen ein redressierender Stärkebinden- oder Gipsverband angelegt.

In 2 Fällen kam ein Schanz'scher Kravattenverband zur Anwendung.

**Nachbehandlung.**

In 90 Fällen wurde zur Nachbehandlung eine Schiefhalsbandage angelegt. Dieser orthopädische Apparat besteht aus einem Kopfring und einem Ring um den Oberschenkel der nicht operierten Seite, die durch einen verstellbaren Zug verbunden sind.

Es wurde im allgemeinen empfohlen, diesen Apparat für mehrere Wochen oder Monate zu tragen, vor allem nachts.

Außerdem wurde einem Teil der Patienten nahegelegt, Bewegungsübungen nach der gesunden Seite auch nach der Entlassung aus der Klinik durchzuführen.

**Operationsalter.**

Auf Grund der Krankengeschichten konnte ich feststellen, daß in 77 Fällen Mädchen und in 68 Fällen Knaben operiert waren, und davon 12 in einem Lebensalter von weniger als 1 Jahr, 16 waren älter als 14 Jahre.

**Primäres Operationsergebnis.**

Als unmittelbares Operations- und Entlassungsergebnis war in den Krankengeschichten vermerkt in:

89 Fällen freie Beweglichkeit mit guter Epikrise

50 Fällen keine besonderen Vermerke über Abweichungen vom normalen Verlauf

6 Fällen fragliches Endergebnis.

**Zahlenmäßige Übersicht der erfaßten Fälle.**

Um Nachuntersuchungen einzuleiten, habe ich an 144 Patienten bzw. deren Eltern einen Fragebogen verschickt. Für einen Fall konnte eine Nachuntersuchung, die bereits in der Krankengeschichte vermerkt war, verwertet werden. In diesem Falle war das Ergebnis 16 Jahre nach erfolgter Operation anläßlich der Wiederaufnahme des Patienten wegen eines Ulcus duodeni im Krankenblatt mit sehr gutem Erfolg verzeichnet.

Der Fragebogen hatte folgenden Wortlaut:

1. Ist die Haltung des Kopfes normal geblieben?
2. Ist der Kopf nach allen Seiten frei beweglich?
3. Haben Sie eine Ungleichheit des Gesichtes etwa eine Verbiegung oder die Unterentwicklung einer Seite festgestellt?
4. Ist ein Muskelstrang in der Gegend der Operationsnarbe zu fühlen oder zu sehen?
5. Ist eine Verkrümmung der Hals- oder Brustwirbelsäule zu bemerken?
6. Besucht Ihr(e) Sohn, Tochter noch die Schule oder ist Ihr(e) Sohn, Tochter in einem Beruf tätig?

Von diesen Fragebogen kamen 20 als unbestellbar zurück, 40 blieben unbeantwortet, 84 wurden beantwortet bzw. nachuntersucht.

Von diesen 84 sind 51 dem Wunsche, sich einer Nachuntersuchung zu unterziehen, nicht nachgekommen und zwar aus folgenden Gründen:

1 Pat. war im Weltkriege gefallen
2 „ waren tödlich verunglückt
2 „ waren an anderen Leiden gestorben
1 „ ist in einer Irrenanstalt
9 „ stehen zur Zeit unter den Waffen
15 „ waren aus beruflichem oder häuslichem Grunde unabkömmlich
7 „ konnten wegen der Kriegsverkehrsschwierigkeit die Fahrt nicht unternehmen
1 „ war zur Nachuntersuchung noch ungeeignet, da sie erst vor einem Vierteljahr operiert war
13 „ waren zur Nachuntersuchung trotz Bestellung nicht erschienen, sodaß

51 Ergebnisse durch eigene Untersuchung nicht nachgeprüft werden konnten.

**Behandlungsergebnis der schriftlich erfaßten Patienten.**

49 von diesen 51 schriftlich erfaßten Patienten hatten den übersandten Fragebogen beantwortet. Sie berichteten alle 49 so bestimmt und von so guten Erfolgen, daß sie wohl zum Teil eine Nachuntersuchung nicht für nötig hielten.

Es wurden beantwortet die Fragen:

1. 49 mal mit ja
2. 49 mal mit ja
3. 1 mal mit ja, 47 mal mit nein, 1 mal mit Fragezeichen
4. 5 mal mit ja, 43 mal mit nein, 1 mal mit Fragezeichen
5. 1 mal mit ja, 47 mal mit nein, 1 mal mit Fragezeichen
6. 2 mal unter 6 Jahren, 3 mal Schüler, 23 mal beruflich tätig, 18 mal Ehefrau, 1 mal ohne Beruf (Irrenanstalt) 2 mal verstorben.

Außerdem schilderten eine Reihe von Patienten noch zusätzlich ihren persönlichen Eindruck von dem guten Erfolg der Operation.

Besonders erfreulich war in dieser Hinsicht der Bericht eines Patienten, der z. Zt. Soldat ist. Bei ihm ist auf Grund des sehr guten Ergebnisses vor allem die psychologische Wirkung außerordentlich groß gewesen. Er berichtet mit großer Freude, daß er sich nun durch keinen körperlichen Fehler mehr von seinen Kameraden unterscheide und jeder Anstrengung gewachsen sei.

Dann wäre noch die Mitteilung eines Patienten zu erwähnen, der erst im Alter von 25 Jahren zur Operation gekommen ist. Ihm ist besonders aufgefallen, daß die Müdigkeitserscheinungen beim Tornistertragen, die ihn im Weltkrieg gestört haben, nach der Operation völlig abgeklungen sind.

## II. Einzelberichte.

In 33 Fällen wurde von mir eine Nachuntersuchung vorgenommen.

Ehe ich das Gesamtergebnis dieser Untersuchungen bespreche, lasse ich einige Krankengeschichten im Auszug mit den dazugehörigen Bildern und dem Endergebnis folgen:

**Elli M.** 7 Jahre.

Seit der Geburt hält das Kind seinen Kopf schief. Befund: Etwas zurückgebliebenes Kind, innere Organe o. B., mäßiger Ernährungszustand.

Es hält den Kopf nach der linken Seite, und nach der rechten zu etwas gebeugt. Die Sehne des Sternocleidomastoideus spannt sich stark an und ist nur bei Seitwärtsneigung des Kopfes nach rechts und leichter Drehung nach links entspannt. Die untere Gesichtspartie ist etwas nach rechts verzogen. Es besteht eine Lordose der Halswirbelsäule und eine Skoliose nach links.

vor der Operation

Operation: Oberhalb der Clavicula ca. 6 cm langer Querschnitt. Durchtrennung des Platysmas. Es wird vom Sternocleidomastoideus vom sternalen und clavicularen Teil ein ca. 3,5 cm langes Stück reseziert. Der Stumpf rutscht nach oben.

Stärkebindenverband in Beugung nach links unter leichter Drehung nach rechts.

Stärkebindenverband

Nach 13 Tagen Entlassung mit Bandage. Sehr schöne Narbe. Im Verlauf der resezierten Muskelpartie hat sich bereits ein kleiner neuer Strang gebildet. Hierdurch ist das Halsrelief fast wiederhergestellt, ohne daß die Beweglichkeit des Kopfes gehindert ist. Übungen und Tragen des Gummizuges noch erforderlich.

Nach 4¼ Jahren

**Nachuntersuchung nach 13 Jahren:**

Die Haltung des Kopfes ist normal. Er ist frei beweglich. Die rechte Gesichtshälfte ist etwas stärker entwickelt. Eine Skoliose der Mittellinie besteht nicht, aber die Augen- und Mundachse konvergieren nach der gesunden Seite. Bei Drehung des Kopfes nach links spannen sich einige geringe Fasern an. Hals- und Brustwirbelsäule zeigen normalen Befund.

Nach 13 Jahren

Es war in diesem Falle ein Befund im Sinne einer leichten Überkorrektur, wahrscheinlich infolge Überwiegens des gesunden M. sternocleidomastoideus zu erheben.

**Gerda E.** 1¾ Jahre

Als das Kind gehen lernte, bemerkten die Eltern, daß das Kind den Kopf schief hielt. Allgemeinzustand o. B. Es war ihnen von anderer Seite geraten worden, mit der Operation bis zum 2. Lebensjahre zu warten.

Lokalbefund: Das Kind hält den Kopf nach rechts gebeugt mit einer gleichzeitigen Rotation nach links. Beim Versuch zu redressieren spannt sich sofort der rechte M. sternocleidomastoideus an, besonders in seinem sternalen Teil.

Röntgenbild der Halswirbelsäule o. B.

Vor der Operation

Operation: 3 cm langer Querschnitt $^1/_2$ cm oberhalb der Articulatio sterno-claviculare dextra. Durch vorsichtiges Schneiden wird das Subcutangewebe bis auf die Sternocleido-Fascien und Sehnenscheiden ohne Schädigung der Gefäße durchtrennt. Durch die langen Schnitte werden die Fascien und Sehnenscheiden der beiden Portionen freigemacht. Durchtrennung der beiden Sehnen bis auf die hintere Fascie unter Schonung der großen Gefäße. Durch Nachfühlen weist man nach, daß sich kein Muskelstrang mehr anspannt. Die hintere Fascie wird wegen der Gefahr der dicht dahinter liegenden großen Gefäße und Nerven nicht durchschnitten. Verband in überkorrigierter Stellung nach der linken gesunden Seite.

Nach 8 Tagen ohne Schiefhalsbandage entlassen. Die Mutter soll mit dem Kinde üben.

Nach 3 Wochen beginnt das Kind, den Kopf wieder nach rechts herüber zu halten, sodaß doch eine Schiefhalsbandage angefertigt wird.

**Nachuntersuchung nach 9½ Jahren:**

Der Kopf wird eine Spur nach rechts geneigt gehalten, kann aber gerade gehalten werden. Er ist frei beweglich. Eine Ungleichheit des Gesichtes besteht nicht. Die Narbe ist sehr zart, ein Muskelstrang ist nicht zu sehen oder zu fühlen. Eine Verkrümmung der Hals- oder Brustwirbelsäule ist nicht zu bemerken.

9½ Jahre nach der Operation

operierte Seite

gesunde Seite

Die Nachbehandlung im Anschluß an die Operation hat gezeigt, wie wichtig die orthopädische Nachbehandlung ist.

**Dieter U.** 3½ Jahre

Seit der Geburt besteht Schiefhaltung des Kopfes. Die Mutter hat ständig orthopädische Übungen mit dem Kind gemacht, danach wesentliche Besserung. Allgemeinzustand o. B.

Befund: Der Kopf wird nach rechts geneigt, das Kinn nach links gewendet gehalten. Man fühlt den rechten Sternocleidomastoideus als derben gespannten Strang. Geringe Gesichtsskoliose.

vor der Operation

Operation: Von einem 4 cm langem Querschnitt 2 cm über dem rechten Schlüsselbein wird präparatorisch eingegangen. Der sternale Anteil des Sternocleidomastoideus erscheint sehnenähnlich, derb schwielig verändert. Er wird durchtrennt. Sofort läßt sich der Schädel viel freier nach links herumdrehen. Die sich anspannenden Fasern des clavicularen Anteils erscheinen makroskopisch unverändert, sie werden ebenfalls durchtrennt. Desgleichen einige narbige, unmittelbar auf der Vena jugularis gelegene Stränge. Schädel-Brustkorb-Gipsverband in Korrekturstellung.

Nach 6 Tagen in Gips entlassen.

Nach 5 weiteren Tagen orthopädischer Zügel.

**Nachuntersuchung nach 10 Jahren:**

Normale Haltung des Kopfes und gute Beweglichkeit nach allen Seiten. Es wurde eine geringe unauffällige rechts konvexe Gesichtsskoliose festgestellt. Ein Muskelstrang ist auch bei Anspannung nicht zu sehen oder zu fühlen. Das Sternum erscheint im unteren Drittel eingezogen, die Rippenknorpel wölben sich ca. 1 cm vor. Eine Wirbelsäulenskoliose besteht nicht.

10 Jahre nach der Operation

**Auguste G.** 3 Jahre

Seit einem Jahr bemerken die Eltern, daß ihr Kind den Kopf schief hält.

Allgemeinzustand o. B.

Befund: Das Kind hält den Kopf stets nach rechts gebeugt mit einer gleichzeitigen Rotation nach links. Beim Versuch zu redressieren spannt sich sofort der rechte Sternocleidomastoideus an, besonders stark der sternale Teil desselben.

Röntgenbild o. B.

vor der Operation

Operation: Ein 3 cm breiter Querschnitt wird $^1/_2$ cm oberhalb des sterno-clavicularen Gelenkes gemacht. Durchtrennen des subcutanen Gewebes bis auf die Sehnenscheiden. Aufschneiden der Sehnenscheiden. Durchtrennen der beiden Sehnenportionen. Die hintere Fascie wird nicht durchtrennt wegen der Schwierigkeit, die dicht dahinterliegenden Gefäße und Nerven nicht zu schädigen. Verband in überkorrigierter Stellung nach der gesunden Seite.

Nach 8 Tagen Entlassung ohne Bandage. Das Kind hält zwar den Kopf noch etwas nach rechts. Kann aber passiv wie aktiv den Kopf nach links beugen und drehen. Die Angehörigen werden darauf aufmerksam gemacht, das Kind anzuhalten, den Kopf wo möglich nach links zu beugen.

**Nachuntersuchung nach 9½ Jahren:**

Die Haltung des Kopfes ist normal, außerdem ist freie Beweglichkeit festzustellen. Die linke Gesichtshälfte ist etwas stärker entwickelt, die Augen- und Mundachse konvergieren geringfügig nach der kranken Seite, die Mittellinie des Gesichts zeigt eine geringe Skoliose mit der Konvexität nach der gesunden Seite. Bei starker Drehung des Kopfes nach der linken Seite sind einige Fasern zur Clavicula und zum Sternum zu sehen und zu fühlen. Die Bewegung ist aber in keiner Weise eingeschränkt. Die Narbe ist sehr zart und unscheinbar. Die rechte Schulter steht bei gewöhnlicher Haltung etwas höher, aber dieser Haltungsfehler kann ausgeglichen werden. Eine Skoliose der Wirbelsäule besteht nicht.

9½ Jahre nach der Operation

operierte Seite

gesunde Seite

**Albert R.** 7 Jahre

Patient wird von dem Schularzt der Klinik überwiesen. Nach Aussage der Eltern besteht der Schiefhals seit Geburt, ist aber in letzter Zeit stärker geworden.

Allgemeinzustand o. B.

Befund: Der Kopf wird dauernd nach links gebeugt gehalten. Die linke Gesichtshälfte ist wesentlich schmaler als die rechte. Der Patient ist aber im Stande, den Kopf nach rechts zu beugen. Dabei spannt sich der linke Sternocleidomastoideus sehr stark strangförmig an.

vor der Operation

Operation: Von einem etwa 3½ cm langen, horizontalen Schnitt aus wird die Gegend des unteren Drittels des M. sternocleidomastoideus freigelegt. Aus dem sternalen Anteil, der sehnig entartet ist, werden etwa 2 cm reseziert. Der claviculare Anteil wird durchschnitten. Gipsverband in korrigierender Stellung.

Nach 6 Tagen Abnahme des Verbandes. Es hat sich ein Haematom gebildet, das abgelassen wird.

Nach 11 Tagen korrigierender Gurt und Entlassung.

**Nachuntersuchung nach fast 9 Jahren:**

Der Kopf wird gerade gehalten und ist frei beweglich. Eine Ungleichheit des Gesichts oder eine Verbiegung des Gesichts besteht nicht. Bei Wendung des Kopfes nach der gesunden Seite sind einige zarte Fasern zur Clavicula zu fühlen. Die Narbe ist sehr zart. Die linke Schulter steht ca. 1 cm höher als die rechte. Diese Ungleichheit kann aber ausgeglichen werden. Eine Verkrümmung der Wirbelsäule besteht nicht.

9 Jahre nach der Operation

operierte Seite

gesunde Seite

**Gerhard B.** 8 Jahre

Seit etwa 2 Jahren bemerken die Eltern eine Schiefhaltung des Kopfes bei dem Jungen. Die Geburt war angeblich ohne Besonderheiten. Die Mutter gibt an, daß ihr ein ähnlicher Fall in der Familie nicht bekannt sei. Sie selbst zeigt allerdings auch eine leichte Schiefhaltung des Kopfes.

Befund: Kyphose der oberen Brustwirbelsäule. Schlaffe Haltung. Rechte Schulter etwas höher als die linke. Schulterblätter stehen ab und sind etwas nach außen rotiert. Der Kopf wird nach rechts geneigt gehalten. Der rechte Sternocleidomastoideus tritt etwas stärker hervor als der linke. Er ist auch härter und fühlt sich strangförmig verdickt an. Eine nennenswerte Deformierung des Gesichts besteht nicht.

Röntgenbild: Skoliose der Halswirbelsäule.

vor der Operation

vor der Operation

Operation: Etwa 5 cm langer Schnitt am Hals, Durchtrennung des sternalen Anteils des rechten M. sternocleidomastoideus und Resektion von etwa 2 cm. Auch der claviculare Anteil des M. sternocleidomastoideus wird durchtrennt. Die Muskulatur zeigt keine Veränderung. Nach der Durchtrennung des Muskels ist der Kopf frei nach allen Seiten beweglich. Stärkeverband bei Drehung und Neigung des Kopfes nach links und nach hinten.

Nach 7 Tagen mit gut sitzender Bandage entlassen. Der Junge soll in 8 Tagen noch einmal wiederkommen, um eventuell Turnen zu lernen.

Nach 3 Wochen Wiedervorstellung bisher gutes Ergebnis, die Bandage soll noch 4—6 Wochen getragen werden.

**Nachuntersuchung nach 4½ Jahren:**

Die Haltung des Kopfes ist sehr gut, die Beweglichkeit nach allen Seiten ist einwandfrei. Das Gesicht ist gleichmäßig geformt. Einige dünne Fasern sind bei Drehung des Kopfes zur Clavicula ziehend zu fühlen. Die schlaffe Haltung hat sich weitgehend gebessert. Die Skoliose der Halswirbelsäule und die Kyphose der Brustwirbelsäule ist so gut wie ausgeglichen.



4½ Jahre nach der Operation

operierte Seite

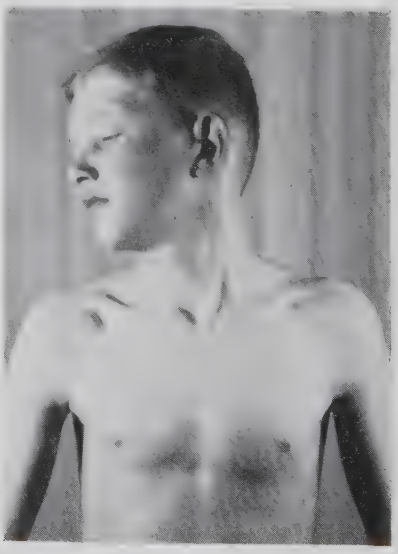

gesunde Seite

## III. Ergebnis der Nachuntersuchungen.

### A. Ausgangskrankengut.

33 Patienten wurden von mir nachuntersucht. Es waren 13 Knaben und 20 Mädchen. Das Operationsalter war im einzelnen:

| | | |
|---|---|---|
| 1 | Jahr | 3 |
| 2 | Jahre | 4 |
| 3 | „ | 4 |
| 4 | „ | 3 |
| 5 | „ | 2 |
| 6 | „ | 3 |
| 7 | „ | 4 |
| 8 | „ | 1 |
| 9 | „ | 4 |
| 10 | „ | 4 |
| 13 | „ | 1 |

Als unmittelbares Operationsergebnis war bei den 33 nachuntersuchten Fällen in der Krankengeschichte vermerkt:

23 mal eine gute Haltung und freie Beweglichkeit des Kopfes
6 mal keine besonderen Befunde
2 mal ein neugebildeter Strang, der aber die Bewegung nicht hinderte
1 mal ein leichter Schiefhals
1 mal ein Rezidiv

Auf Grund meiner Nachuntersuchungen bin ich zu folgendem Endergebnis der Operation gekommen:

in 32 Fällen war das Endergebnis völlig befriedigend
in 1 Fall zeite sich ein teilweiser Rückfall.

### B. Einzelfragen.

Bei der Nachuntersuchung ergaben sich eine Reihe von Einzelfragen, die ich im folgenden gesondert besprechen möchte:

**1. Angaben der Patienten.**

Den übersandten Fragebogen hatten auch 19 von den nachuntersuchten Patienten beantwortet, alle im Sinne eines sehr guten Erfolges. Nur 3 Patienten hatten die Frage, ob ein Muskelstrang zu fühlen oder zu sehen sei, offen gelassen. Die Nachprüfung ergab aber nur in einem dieser Fälle ein teilweises Rezidiv.

In 1 Fall war die Frage nach der Verkrümmung der Hals- und Brustwirbelsäule mit einem Fragezeichen versehen. Es stellte sich aber heraus, daß keinerlei Skoliosen vorhanden waren.

Von einer Behinderung der Beweglichkeit oder Fehlern hinsichtlich der Kosmetik berichtete keiner der Patienten. Auch bei der Nachuntersuchung wurden keinerlei Klagen laut. Im Gegenteil viele Patienten unterstrichen besonders, wie zufrieden sie mit dem Operationsergebnis seien.

**2. Befund.**

Auf Grund meiner Nachuntersuchung ergab sich im einzelnen folgendes:

a) Halsrelief:

Die äußere Form des Halses war allgemein durch die Muskulatur sehr gut erhalten. Dieser Ersatz der Muskulatur trotz Resektion bestand in 14 Fällen wohl durch Ausfüllung mit lockerem Bindegewebe, da sich auch bei Wendung des Kopfes nach der gesunden Seite keine Fasern fühlen ließen.

Bei 18 Patienten waren bei ausgesprochener Seitwärtsdrehung nach der gesunden Seite zarte Muskelfasern meist zum Schlüsselbein ziehend zu fühlen, die aber die Bewegungsfreiheit in keiner Weise hinderten und auch von den Patienten nicht als solche empfunden wurden. Die Fasern machten auch nicht den Eindruck, als ob sie sehnig entartet seien, wie es der M. sternocleidomastoideus beim Bilde des muskulären Schiefhalses ist. Es war sogar im Gegenteil festzustellen, daß sie in kosmetischer Hinsicht sowohl bei Ruhehaltung als auch bei Bewegungen günstig wirkten und ein gleichmäßiges Halsrelief bildeten.

Auch der geringgradige Schulterhochstand von 1--2 cm auf der operierten Seite durch leichtes Überwiegen der seitlichen Halsmuskulatur, den ich in 7 Fällen fand, erweckte keinen ungünstigen kosmetischen Eindruck, sondern fiel nur bei genauester Betrachtung auf. Den Patienten selbst war es nie zum Bewußtsein gekommen, außerdem konnten sie diesen geringen Fehler auf Aufforderung aktiv ausgleichen.

b) Narbe:

Die Narben waren in 31 Fällen sehr zart und unscheinbar.

Nur in 2 Fällen mußten die Narben als verhältnismäßig auffallend bezeichnet werden und zwar war bei dem einen Patienten der größte Teil des M. sternocleidomastoideus von einem ca. 10 cm langen Längs-schnitt aus exstirpiert worden. In dem anderen Falle war

die Narbe 4 cm oberhalb des Schlüsselbeins mit dem restlichen Muskelstumpf und dem unter diesem liegenden Gewebe verwachsen und durch den Muskelzug nach oben gezogen.

Die Allgemeinbeobachtungen, die bei den Narben gemacht wurden, waren die, daß die Narbe, die bei dem Querschnitt parallel zur Clavicula entsteht, sehr günstige Allgemeinbefunde ergibt, da sie oft im Bereich physiologischer Hautfalten liegt. Dazu kommt noch die Tatsache, daß die Narbe beim Mann durch den Hemdkragen verdeckt ist, während sie bei der Frau durch entsprechende Kleidung oder eine Halskette keineswegs störend zu wirken braucht. Diese Unsichtbarkeit bzw. leichte Verdeckungsmöglichkeit der Narbe ist neben den anderen guten Erfolgen dieser Operationsmethode meines Erachtens sicher ein psychologischer Vorteil für den Patienten gegenüber anderen Verfahren.

c) Bewegungsfähigkeit:

Die Bewegungsfähigkeit war bei den nachuntersuchten Fällen ausgezeichnet. Der Kopf wurde völlig gerade gehalten und war sowohl aktiv als auch passiv sehr gut beweglich. Keiner der Patienten klagte über Spannungen irgendwelcher Art auch nicht bei äußerster Seitwärtsdrehung nach der gesunden Seite.

Die geringen Skoliosen der Hals- und Brustwirbelsäule, die ich in einigen wenigen Fällen wohl als Folge einer allgemein schlaffen Gesamthaltung fand, hinderten die Bewegungsfreiheit in keiner Weise; sie ließen sich auch völlig ausgleichen und überkorrigieren.

d) Rückfall:

Einen teilweisen Rückfall konnte ich nur bei 1 Patienten feststellen. Es handelte sich in diesem Fall um einen Jungen, der bereits vor der Operation in der Göttinger Klinik in einem auswärtigen Krankenhaus operiert worden war, und zwar nach dem Verfahren der offenen Durchschneidung am oberen Ende des Muskels. Es handelte sich jetzt nur um ein leichtes Rezidiv, da die Beweglichkeit bis zu einer Seitwärtsdrehung von mindestens 70° erhalten war.

Zum Schluß gebe ich über meine Untersuchungen folgende

## Zusammenfassung:

1. Es wurden die Krankengeschichten von 145 Patienten geprüft, die an muskulärem Schiefhals operiert waren. 128 Patienten wurden nach dem Verfahren der offenen Durchschneidung und Resektion am unteren Ende des M. sternocleidomastoideus, 16 Patienten nach der gleichen Methode aber ohne Resektion und 1 Patient nach dem Verfahren der Exstirpation operiert.
2. Als erstes Operationsergebnis geht aus den Krankengeschichten hervor, daß dies nur in 6 Fällen = 4 % fraglich erschien.
3. Von den 145 Patienten beantworteten 49 einen Fragebogen und berichteten alle von einem guten Endergebnis.
4. Die Nachuntersuchung ließ in 33 Fällen ein völlig befriedigendes Endergebnis feststellen. 1 Fall zeigte einen teilweisen Rückfall.
5. Bemerkenswert ist, daß gelegentlich eine leichte Überkorrektur zu erkennen ist. In einigen Fällen ist die äußere Form des Halses durch Zurücktreten des Sternocleidoreliefs oder stärkeres Vortreten seitlicher Muskelstränge — meistens jedoch nicht auffällig — gestört.

Meinen besten Dank möchte ich Herrn Prof. Dr. med. R. Stich für die freundliche Bereitstellung des Krankenguts und Herrn Doz. Dr. med. Herlyn für die liebenswürdige Überlassung des Themas und für die Unterstützung und die Anregungen bei der Anfertigung der Arbeit sagen.

# Schrifttum.


(1) Kader: Beitr. klin. Chir. 17 (1896), 1 : 220.
(2) Bauer: Erg. Chir. u. Orthop. 5 (1913) : 208.
(3) Tulpius: zit. b. Bauer. Erg. Chir. u. Orthop. 5 (1913) : 207.
(4) Hoffa: zit. b. Blencke in Hoffa-Gocht, Orth. Chir. 1925 : 266.
(5) Witzel: zit. b. Voelcker, Hdb. d. prakt. Chir. 2 (1930) : 25.
(6) Voelcker: Hdb. d. prakt. Chir. 2 (1930) : 25.
(7) Kader: zit. b. Voelcker, Beitr. klin. Chir. 33 (1902), 1 : 4.
(8) Strohmeyer: zit. b. Voelcker, Hdb. d. prakt. Chir. 2 (1930) : 21.
(9) Petersen: Arch. klin. Chir. 30 (1884) : 781.
(10) Voelcker: Beitr. klin. Chir. 33 (1902), 1 : 1.
(11) Mikulicz: zit. b. Voelcker, Beitr. klin. Chir. 33 (1902), 1 : 3.
(12) Köster: zit. b. Voelcker, Beitr. klin. Chir. 33 (1902), 1 : 2.
(13) Pincus: zit. b. Voelcker, Beitr. klin. Chir. 33 (1902), 1 : 4.
(14) Golding-Bird: zit. b. Voelcker, Beitr. klin. Chir. 33 (1902), 1 : 4.
(15) Warnekros: zit. b. Sippel, Dtsche. Z. Chir. 155 (1920), 1 : 1.
(16) Sippel: Dtsche. Z. Chir. 155 (1920), 1 : 1.
(17) Gürleth: zit. b. Bauer, Erg. Chir. u. Orthop. 5 (1913) : 264.
(18) van Minnius u. van Roonhuysen: zit. b. Kader, Beitr. klin. Chir. 17 (1896), 1 : 210.
(19) Sharp: zit. b. Kader, Beitr. klin. Chir. 17 (1896), 1 : 211.
(20) Strohmeyer: zit. b. Kader, Beitr. klin. Chir. 17 (1896), 1 : 213.
(21) Bauer: Erg. Chir. u. Orthop. 5 (1913) : 265.
(22) v. Volkmann: Zbl. Chir. 12 (1885), 14 : 233.
(23) Lorenz, Ad.: Zbl. Chir. 22 (1895), 5 : 105.
(24) Hoffa u. Lorenz, Ad.: Orthop. Chir. 1905 : 200.
(25) Bauer: Erg. Chir. u. Orthop. 5 (1913) : 260.
(26) Lange: zit. b. Beck in Lehrb. d. Orthop. v. Lange 1928 : 270.
(27) Lorenz, Albert: Richtlinien d. prakt. Orthop. 1939 : 69.
(28) Mikulicz: Zbl. Chir. 22 (1895), 1 : 1.
(29) Bauer: Erg. Chir. u. Orthop. 5 (1913) : 271.
(30) Billroth: zit. b. Lorenz, Ad., Zbl. Chir. 5 (1895), 5 : 107.
(31) Föderl: zit. b. Bauer, Erg. Chir. u. Orthop. 5 (1913) : 276.
(32) Möhring: zit. b. Voelcker, Hdb. d. prakt. Chir. 2 (1930) : 30.
(33) Wullstein: Zbl. Chir. 30 (1903), 33 : 881.

# Lebenslauf.

Am 14. 2. 1912 bin ich in Hannover als Tochter des damaligen Bankbeamten, jetzigen vereidigten Bücherrevisors Oskar Glaubitz und seiner Ehefrau Agnes, geb. Baeßler geboren.

Von Ostern 1918 bis Ostern 1922 besuchte ich in Hannover das Lyzeum I. Ostern 1922 verzogen meine Eltern nach Bad Pyrmont. Dort besuchte ich das Reform-Realgymnasium, an dem ich Ostern 1930 meine Reifeprüfung bestand. Anschließend bezog ich zum Studium der Medizin die Universitäten Marburg, Freiburg und Göttingen. Im S. S. 1932 bestand ich an der Universität Göttingen die ärztliche Vorprüfung. Im Anschluß daran mußte ich aus finanziellen Gründen mein Studium unterbrechen. Bis März 1934 betätigte ich mich im Büro und Haushalt meiner Eltern. Im März 1934 übernahm ich eine Stellung als zahnärztliche Helferin. Im August 1938 gab ich diesen Beruf wieder auf, um mich auf eine Fortsetzung des medizinischen Studiums vorzubereiten. Im W. S. 1938/39 bezog ich die Universität Göttingen, an der ich meine klinischen Semester absolvierte.